UNIVERSITÉ CÔTE D'AZUR
FACULTÉ DE MÉDECINE

TUT'ECOS

Pneumologie - Chirurgie Thoracique
Réaliser une exsufflation pour un pneumothorax
Sans patient - Avec geste clinique

Nom du rédacteur : ROMEO Enzo Date de rédaction : 27/03/2024

Relecture intra-ou transdisciplinaire :

Situation de départ N° 161 – Douleur thoracique

Domaine de compétence n°1 Procédure ;

Domaine de compétence n°2 Synthèse des résultats d'examens paracliniques ;

Attendus d'apprentissage de la situation abordée

1- Réaliser l'exsufflation d'un pneumothorax

2- Interpréter une radiographie thoracique

Patient simulé nécessaire à la station : NON

Matériel nécessaire à la station

- Mannequin OUI – Buste pour abord thoracique antérieur pour exsufflations ou drainage thoracique
- Brancard
- Adaptable pour y installer le matériel
- Différente taille de cathéter : bleu-rose-vert-orange – gris
- Raccords court
- Robinet 3 voies
- Seringue de 50 cc
- Solution antiseptique

TUT'ECOS

- Solution hydro-alcooliques
- Anesthésique local
- Seringue de 10 cc
- Trocard rose
- Aiguille sous cutanée – intraveineuse – intramusculaire
- Champs stériles percé et non percé
- Compresses stériles et non stérile
- Pansement occlusif
- Gants stériles : 6 -6,5 -7-7,5-8
- Protections individuel
- Poubelle DASRI
- Conteneur DASRI
- Protection individuelle : masque chirurgicaux, charlottes.

Instructions à l'étudiant

Vous êtes interne aux urgences prenez en charge Mr. Sainz, 29 ans qui se présente pour une douleur thoracique gauche brutale et une dyspnée.

Mr. Sainz est magasinier dans une société de plomberie, il ne présente pas d'antécédent médicaux, chirurgicaux ou familiaux. Il fume environ 10 cigarette par jour depuis qu'il a 19 ans avec parfois de la résine de cannabis, boit quelques verres d'alcool de manières occasionnelle et festive.

A l'interrogatoire vous apprenez qu'il a présenté une douleur thoracique gauche brutale alors qu'il était en train de jouer aux jeux vidéo sur son canapé ainsi qu'une difficulté à respirer. Il n'y a pas de notion de traumatisme.

La douleur latéro-thoracique gauche sans irradiation, est évaluée à 9/10 en EN initialement et redescendu à 5/10, la douleur rythmée par la respiration. Il présente également une toux sèche et irritative et une dyspnée.

A l'examen clinique pulmonaire bilatéral et comparatif vous constatez à gauche : une abolition du murmure vésiculaire sur toute la hauteur du poumon gauche à l'auscultation ainsi qu'une abolition des vibrations vocales à la palpation, un tympanisme à la percussion de l'hémithorax gauche qui vous semble être moins mobile. L'examen à Droite ne trouve pas d'anomalie. L'examen clinique cardiologique est sans anomalies.

Un ECG de contrôle montre une tachycardie sinusale, sans trouble de la conduction ou de la repolarisation.

Information paraclinique : Taille : 1,86 m ; Poids : 70 Kg ; Pression artérielle : 136/67 ; Fréquence cardiaque : 110 bpm ; SpO2 : 96% sous 2 L d'oxygène ; Fréquence respiratoire : 24 cycle /min ; Température : 37,1°C;

Vous avez **8 minutes** pour :

1) Interprétation de l'examen complémentaire à votre disposition
2) Réaliser un geste technique tout en expliquant :
    a. la procédure,

b. le matériel utilisé,
c. les spécificités de l'abord,
d. les complications,
e. les risques
f. les surveillances de ce geste.

Remarques : parlez à l'examinateur

PANCARTE – SCOPE

TAILLE : 1, 86 m

Poids : 70 kg

Fréquence cardiaque : 110 BPM

Pression artérielle : 136 /67 mmhg

Température : 37, 1 ° C

Saturation : 96% sous 2 L d'O2

Fréquence respiratoire : 24 cycles / min

UNIVERSITÉ CÔTE D'AZUR
FACULTÉ DE MÉDECINE

TUT'ECOS

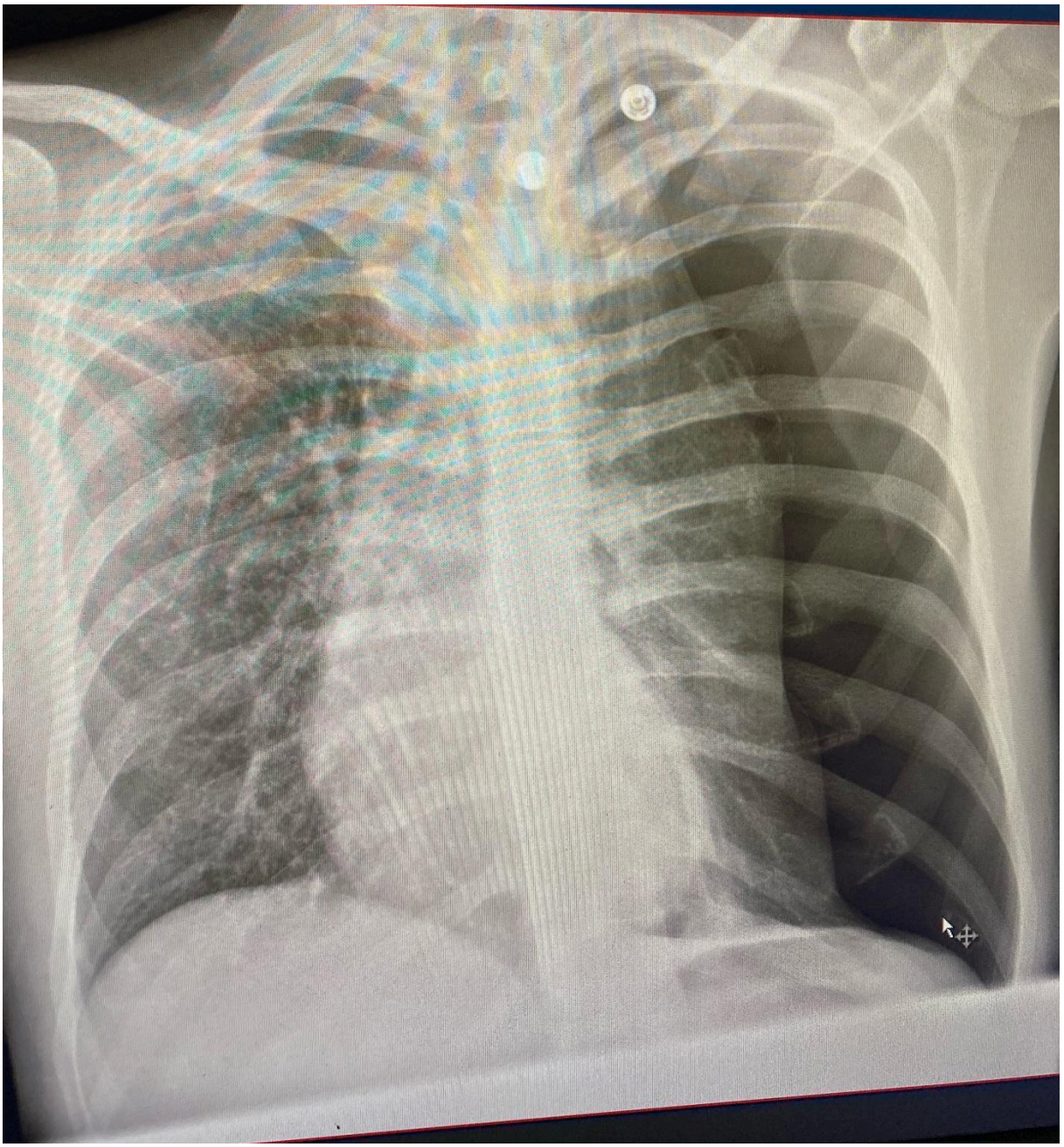

TUT'ECOS

UNIVERSITÉ CÔTE D'AZUR
FACULTÉ DE MÉDECINE

TUT'ECOS

Fiche de correction pour l'évaluateur (sans le barème)

Action à réaliser	Fait	Non fait	Points
Savoir être			
Le candidat s'est présenté de manière adéquate			
Savoir faire			
Partie 1 : Interprétation de l'examen complémentaire			
Identification de l'examen, dit « Radiographie thoracique de Face en inspiration »			
Identification d'un diagnostic , dit « Pneumothorax spontané primitif gauche complet de grande abondance »			
Dit « Pas d'autre anomalie radiographique »			
Recherche des signes de gravité : détresse respiratoire et signe de choc dit qu'ils sont absent			
Partie 2 : explication du geste technique : réalisation d'une exsufflation			
Sélection correcte du matériel			
Cathéther de gros calibre : prend un KT de 16 ou 14 G (gris ou orange)			
Système d'aspiration manuelle : KT – raccord court- robinet 3 voies- seringue de 50 cc			
Utilise une Solution antiseptique			
Réalise une Anesthésique local + seringue + aiguilles pour la réalisation			
Utilise Gants stériles			
Utilise des Compresses stériles			
Champs stériles			
Porte des mesures de Protection individuelles charlotte, masque chirurgical, gants stériles			
Met au patient des mesures de protections individuelles : charlotte et masque chirurgical ,			
Réalise un pansement sec occlusif en fin de geste			
Réalisation du geste technique			
Positionne correctement le patient : en décubitus dorsal ou ½ assis			
Respecte des règles d'asepsie			
Identifie la zone de ponction de la voie thoracique antérieur : 2e ou 3e EIC en dehors de la ligne médio-claviculaire			
Insert du cathéter dans l'espace pleural - Bord supérieur de côté inférieur selon trajet vertical en aspiration avec une seringue			
Explique pourquoi : risque de lésion de l'artère mammaire interne			
Demande un contrôle radiographique			
Cite les complications du gestes : hémothorax , échec (50% des cas)			
TOTAL			

UNIVERSITÉ CÔTE D'AZUR
FACULTÉ DE MÉDECINE

TUT'ECOS

Fiche de correction avec le barème : non communiqué à l'évaluateur

Action à réaliser	Fait	Non fait	Points
Savoir être			
Le candidat s'est présenté de manière adéquate			1
Savoir faire			
Partie 1 : Interprétation de l'examen complémentaire			
Identification de l'examen, dit « Radiographie thoracique de Face en inspiration »			1
Identification d'un diagnostic , dit « Pneumothorax spontané primitif gauche complet de grande abondance »			1
Dit « Pas d'autre anomalie radiographique »			0,5
Recherche des signes de gravité : détresse respiratoire et signe de choc dit qu'ils sont absent			0,5
Partie 2 : explication du geste technique : réalisation d'une exsufflation			
Sélection correcte du matériel			
Cathéther de gros calibre : prend un KT de 16 ou 14 G (gris ou orange)			1
Système d'aspiration manuelle : KT – raccord court- robinet 3 voies- seringue de 50 cc			1
Utilise une Solution antiseptique			1
Réalise une Anesthésique local + seringue + aiguilles pour la réalisation			1
Utilise Gants stériles			1
Utilise des Compresses stériles			1
Utilise des Champs stériles			1
Porte des mesures de Protection individuelles charlotte, masque chirurgical, gants stériles			0,5
Met au patient des mesures de protections individuelles : charlotte et masque chirurgical,			0,5
Réalise un pansement sec occlusif en fin de geste			1
Réalisation du geste technique			
Positionne correctement le patient : en décubitus dorsal ou ½ assis			1
Respecte des règles d'asepsie			1
Identifie la zone de ponction de la voie thoracique antérieure : 2e ou 3e EIC en dehors de la ligne médio-claviculaire			1
Insert du cathéter dans l'espace pleural - Bord supérieur de côté inférieur selon trajet vertical en aspiration avec une seringue			1
Explique pourquoi : risque de lésion de l'artère mammaire interne			1
Demande un contrôle radiographique			1

Cite les complications du gestes : hémothorax , échec (50% des cas)			1
TOTAL			/ 20